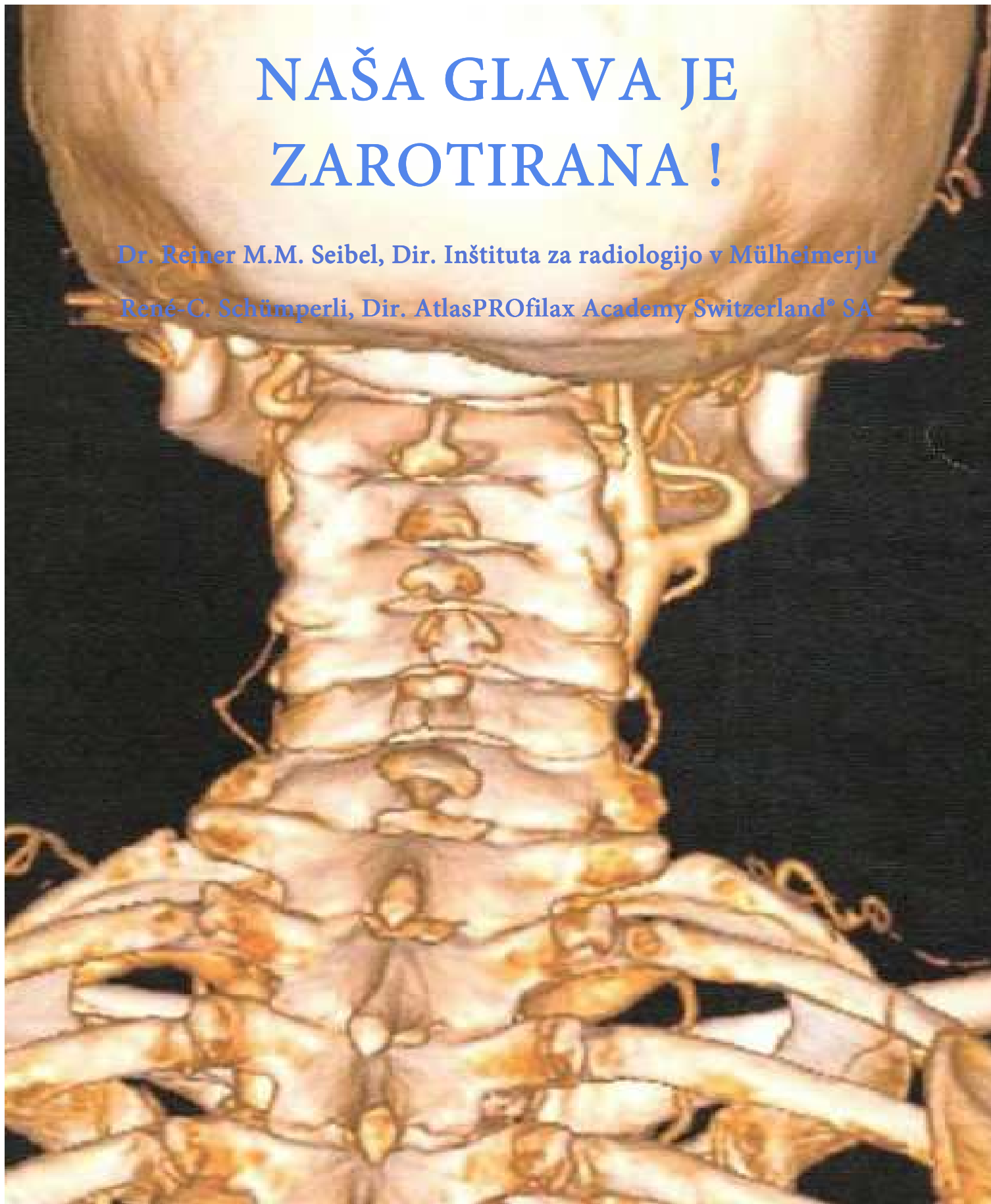


NAŠA GLAVA JE ZAROTIRANA !

Dr. Reiner M.M. Seibel, Dir. Inštituta za radiologijo v Mülheimerju

René-C. Schümperli, Dir. AtlasPROfilax Academy Switzerland* SA



Znanstvena študija

AtlasProfilax R metode- René-C. Schümperli

Dr. Reiner M.M. Seibel
Mülheimerski Radiološki zavod Nemčija



Dr. Reiner M.M. Seibel

Direktor Inštituta za radiologijo v
Mülheimerju



René-C. Schümperli

Direktor Akademije AtlasPROfilax® v
Švici

To poročilo vsebuje znanstvene rezultate raziskave Dr. Reiner M.M. Seibela o tezi, ki jo je René-C. Schümperli, direktor Akademije AtlasPROfilax® v Švici, postavil leta 1993.

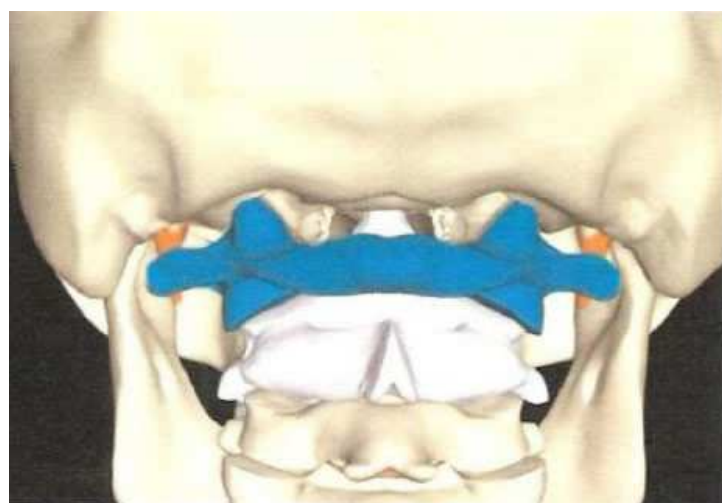
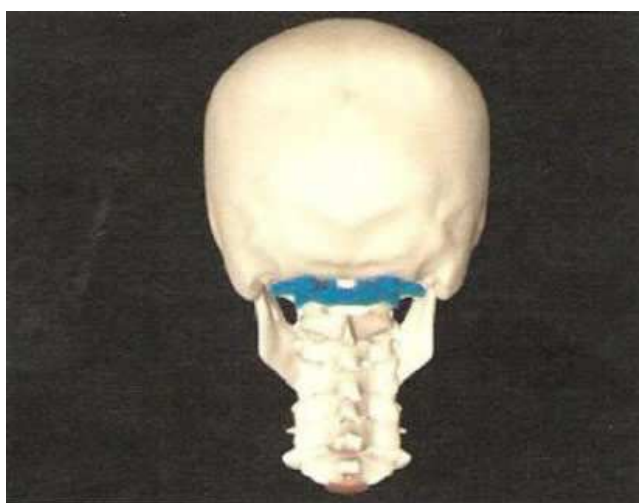
»Prvo vratno vretence-atlas je pri skoraj vseh ljudeh v napačnem rotiranem položaju (cranio-caudalno) naprej in navzdol.«

Sierre – Siders, junij 2010

Atlas ne nosi samo glave...

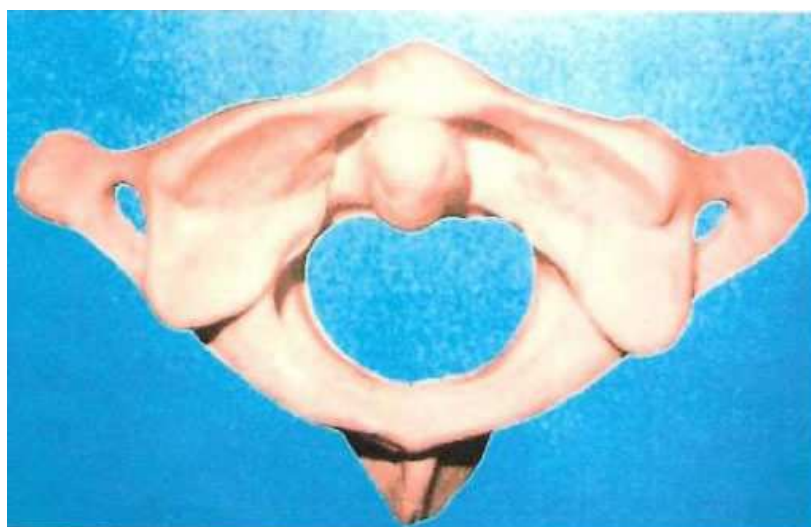... in je odgovoren za veliko število tegob in obolenj, če se ne nahaja v svojem naravnem položaju.

V Sierre-Sidersu v Švici je leta 1993 prvič obkrožilo svet spoznanje, ki ga je odkril René-C. Schümperli, da je prvo vratno vretence pri večini ljudi v napačnem položaju. Razvil je edinstveno, naravno, nemedicinsko metodo, s katero se popravi položaj atlasa z enim samim nenevarnim tretmajem.



© AtlasPROfilax®

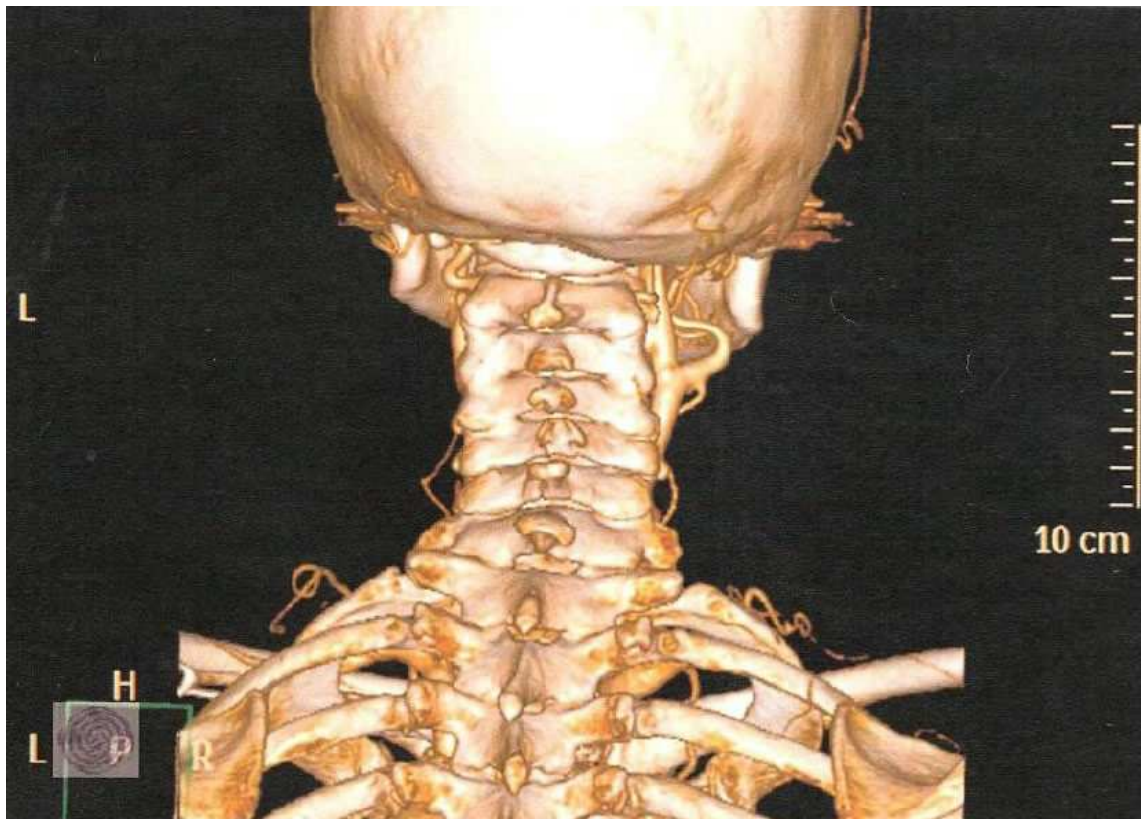
Prvo vratno vretence Atlas leži na drugem vratnem vretencu (Aksis)



© AtlasPROfilax®

Tekst in slike: Dr. Reiner M.M. Seibela, direktorja Mülheimerskega
Radiološkega zavoda
(MRZ)

V eni od končanih znanstvenih raziskav na Zavodu za diagnostiko in interventno radiologijo v Mülheimerju je Dr. Reiner M.M. Seibel potrdil tezo o napačnem rotacijskem položaju prvega vratnega vretenca. Od 114 preiskovanih pacientov je imelo 112 pacientov atlas v napačnem položaju. Preiskave so opravljali z MRT (magnetna resonančna tomografija) in posebno tehniko, ki se uporablja v področju vratne hrbtenice. Napačen položaj atlasa vpliva na okretljivost glave in je s tem pogost vzrok glavobolom in ostalim zdravstvenim tegobam.

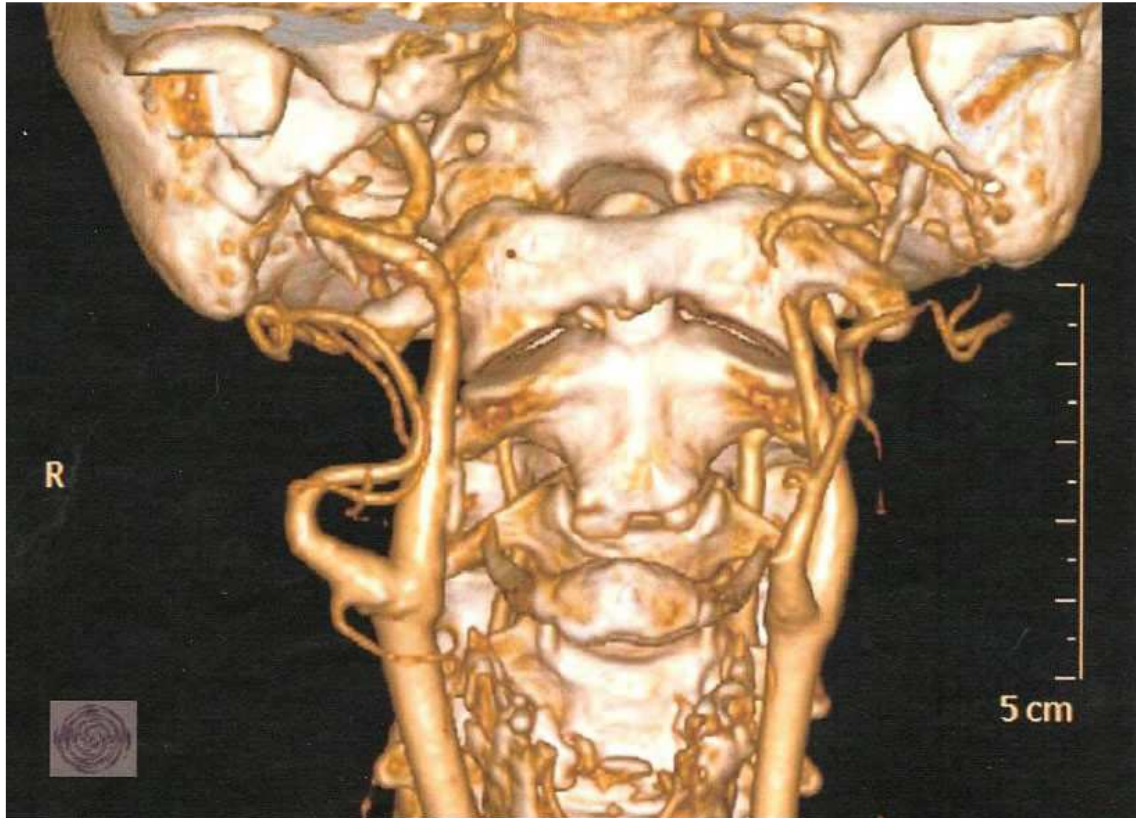


© MRI – Rainer M. M. Seibel - AtlasPROfilax®

3-dimenzionalen pogled na vratni del hrbtenice od zadaj

Atlas je prvo vratno vretence, ki skupaj s površinama sklepa tilnika tvori sklep glave. Zatilje, atlas in aksis (drugo vratno vretence) tvorijo skupaj funkcionalno celoto vratne hrbtenice in sistem za okretljivost glave.

Večinoma se MRT uporablja za diagnostiko pri poškodbah diskov. V radiološki diagnostiki je bil atlas do zdaj nepomemben, zato ker niti lobanja, ne prvo in drugo vretenca nimajo diskov. Zato se v tem področju ne pojavljajo težave z diski.



© MRI – Rainer M. M. Seibel - AtlasPROfilax®

3-dimenzionalen pogled na vratni del hrbtenice od spredaj

Z uvedbo magnetno resonančne tomografije nam je uspelo dobiti detaljne slike področja glava-vrat. Radiologi izvajajo slikanje vratne hrbtenice v dveh ravneh - sagitalno (bočno) in aksialno (od zgoraj navzdol). Zaradi tega je nepravilen položaj atlasa na splošno komaj vidljiv. Iz tega sledi, da se atlas nikoli ne pregleduje v aksialni ravni. Koronarna raven (od spredaj in od zadaj) omogoča natančno diagnosticiranje nepravilne lege prvega in drugega vratnega vretenca.

Seibel in njegov tim na Mülheimerskem Radiološkem inštitutu obolenja hrbtenice raziskuje že več kot 24 let. V Mülheimu je prišlo do niza razvojev novih postopkov, ki z minimalno invazivno terapijo zdravijo obolenja hrbtenice. Proučevanje atlasa se je začelo pred 6 leti na zahtevo AtlasProfilax R. Anketiranci so po slikanju opravili korekcijo atlasa po metodi Atlasprofilax Reneja- C. Schümperlija. Z dosedanjim iskanjem se je v veliko primerih pokazal nepravilen rotacijski položaj atlasa v odnosu na zatilne sklepne površine pred tretmajem z AtlasProfilax metodo. Po tretmaju se je pokazal pravilen anatomski položaj sklepnih površin glave.

Postopek Atlasprofilax metode, ki jo je leta 1993 razvil René-C. Schümperli, je tehnika masaže. Privede do izboljšanja okretljivosti glave s sproščanjem mišične napetosti na vratnem delu hrbtenice, ki je pogojevala nepravilno držanje zgornje vratne hrbtenice.

Masaža po Schümperliju ne deluje direktno na samo vretence, ampak indirektno na sproščanje mišic in ligamentov v področju tilnika. Preiskava je pokazala pomembno motnjo v okretljivosti glave, ki se je tudi dokazala z slikanjem z MRT v koronarni ravni. Ta preiskava je bila neodvisna od predhodnih poškodb zgornje vratne hrbtenice.

Rezultati raziskave so razjasnili anatomske odnose na področju sklepa glave. Za oceno predpostavljenega delovanja na vegetativni živčni sistem z uporabo AtlasProfilax metode ali katerega drugega postopka, ki deluje na področju glava-vrat, je treba opraviti še dodatne raziskave.

Po uporabi AtlasProfilax metode so bolniki vedno opazili izboljšanje v okretljivosti glave. To je v prvi vrsti posledica sprostitve kratkih mišic na področju glava-hrbtenica. Presenetljivo je, da je izboljšanje okretljivosti glave trajno. To so potrdili pacienti na kasnejših kontrolah. Negativnih posledic po tretmaju z AtlasProfilax metodo niso opazili.

Ciljana izobrazba tehnike masaže je predpogoj za izvajanje AtlasProfilax metode.

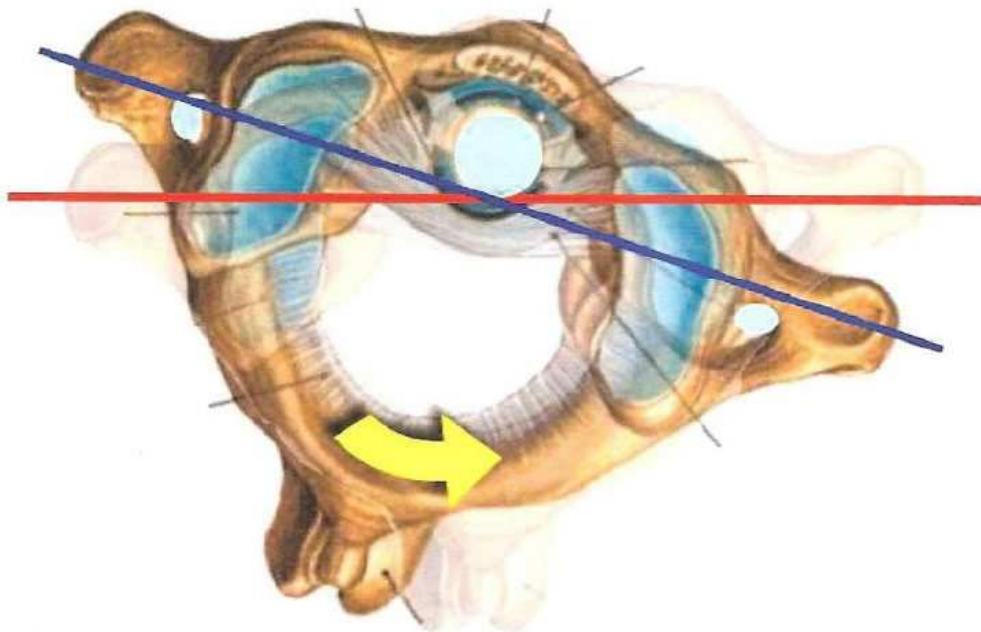
Dr. med. Habil. Reiner M.M. Seibel

Literatura:

1. Seibel RMM, Gronemeyer D. Grumme T: Tretma obolenja ledvene hrbtenice. V: Seibel RMM, Gronemeyer D. Interventional Computed Tomography. Oxford: Blackwell, 1990: 89-1333

e-mail: seibel@mri.de, [http:// www.diagnosticum.de](http://www.diagnosticum.de)

Naša glava je zarotirana!

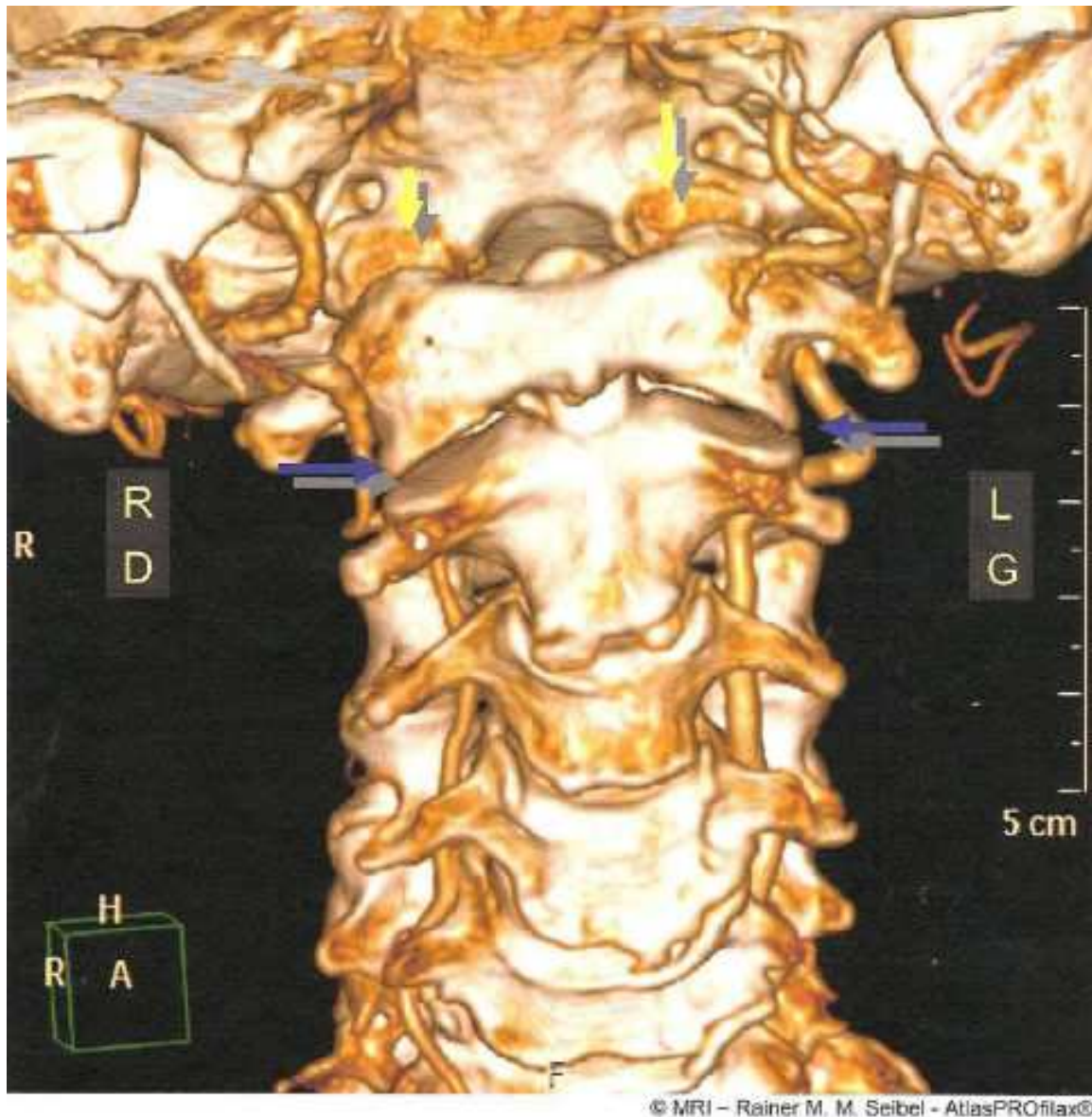


© MRI – Rainer M. M. Seibel - AtlasPROfilax®

Slika1: atlas od zgoraj v tipičnem napačnem rotacijskem položaju pred nastavitvijo in po nastavitvi z AtlasProfilax metodo po René-C. Schümperliju.

- Zavita rumena puščica: smer obračanja atlasa v času korekture
- Modra linija: napačna smer atlasa
- Rdeča linija: pravilna smer atlasa
- Svetlo moder krog: center obračanja

Po mnenju René-C. Schümperlja je atlas izpahnjjen (luksiran). Luksiran atlas je vzrok za zmanjšan volumen odprtine lobanje in hrbtenjačnega kanala, odvisno od kota rotacije. Na ta način so hrbtenjača, možganski živci in ostale živčne poti podvržene trajnemu pritisku. Istočasno - vzrok je izpahnjjen atlas - so zožene vertebralne arterije, vratna aorta in ostale krvne in limfne poti.

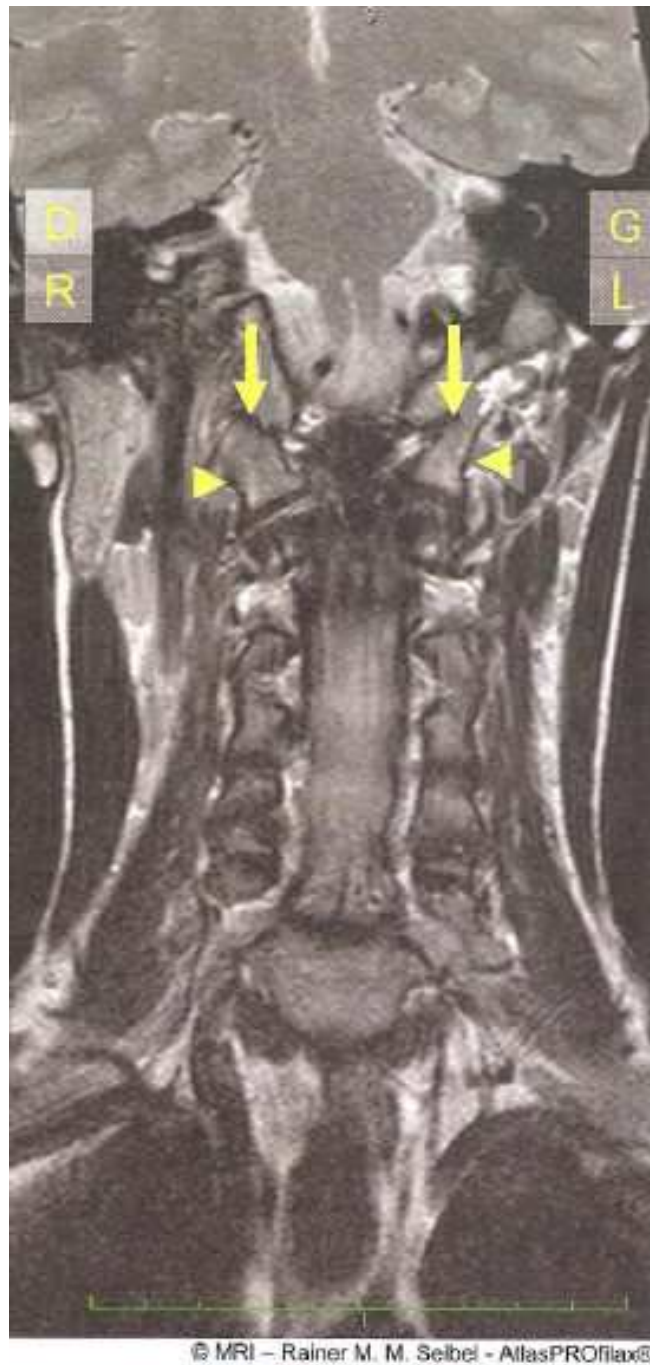


© MRI – Rainer M. M. Seibel - AtlasPROfilax®

Slika2 : Tridimenzionalen prikaz vratne hrbtenice od spredaj

Atlas (prvo vratno vretenca) v tipičnem luksiranem položaju z dodatnim nagibom. Sklepi glave in atlasa so asimetrični in ne ležijo drug na drugem. Sklepne površine med prvim in drugim vratnim vretencem so v nasprotni rotaciji.

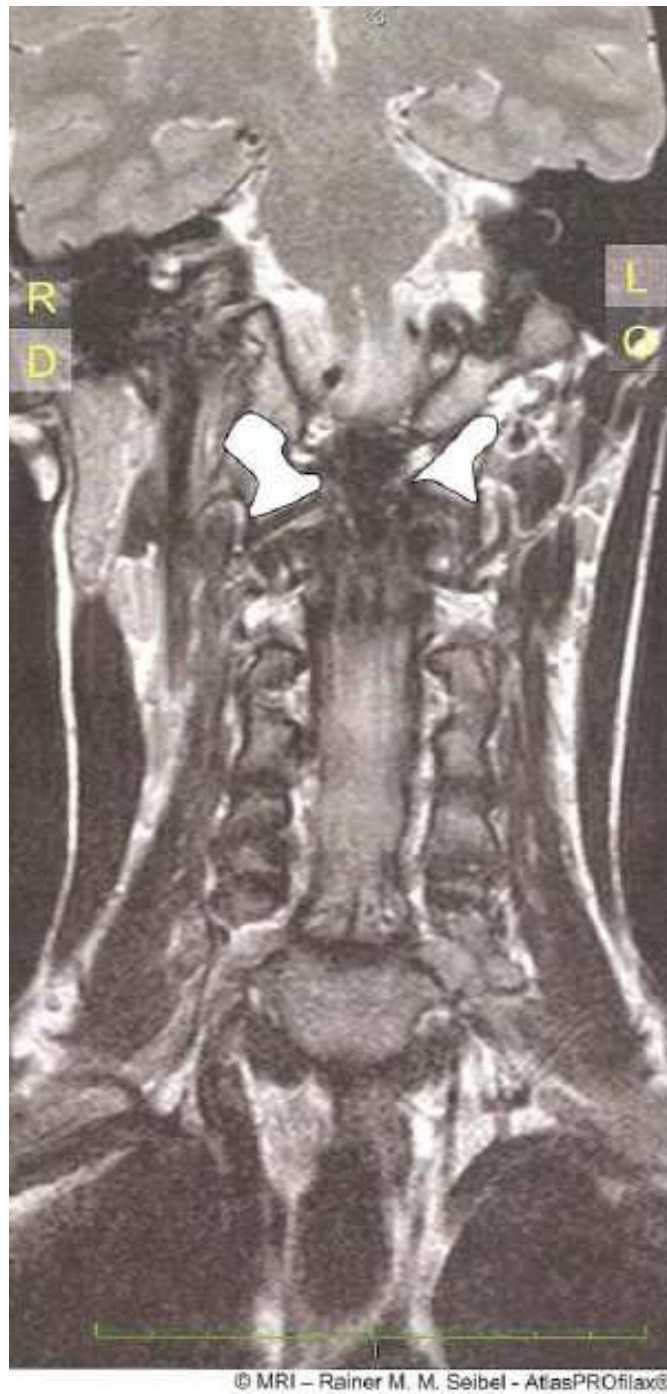- Rumene puščice: asimetrični robovi sklepa glave. Sklepne površine glave in atlasa ne stojijo ena nad drugo
- Modre puščice: sklepne površine med prvim in drugim vratnim vretencem. Tukaj se prav tako jasno ugotavlja pomik sklepnih površin, vendar v drugo smer, kot je sklep glave



Slika 3: MRT prikaz vratne hrbtenice od spredaj

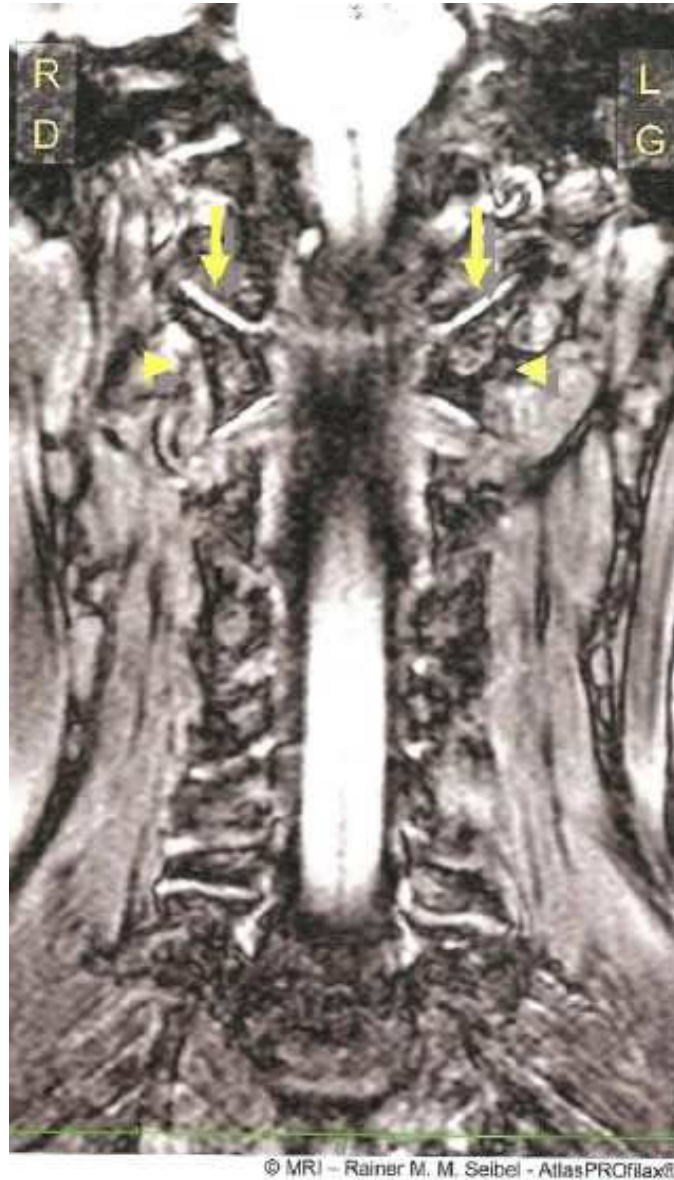Atlas (prvo vratno vretenca) v tipičnem napačnem položaju z dodatnim nagibom. Sklepi glave so asimetrični in ne ležijo drug na drugem

- Rumene puščice: asimetrični sklep glave. Sklepne površine glave in atlasa ne ležita ena nad drugo
- Rumeni trikotniki: zaradi izkrivljenja pida do različnega položaja atlasa na obeh straneh



Slika 4: Prikaz vratnega dela hrbtenice od spredaj z MRT

Prikaz atlasa od spredaj, ki nazorno kaže jasne razlike na obeh straneh.



Slika 5: MRT prikaz vratne hrbtenice od spredaj

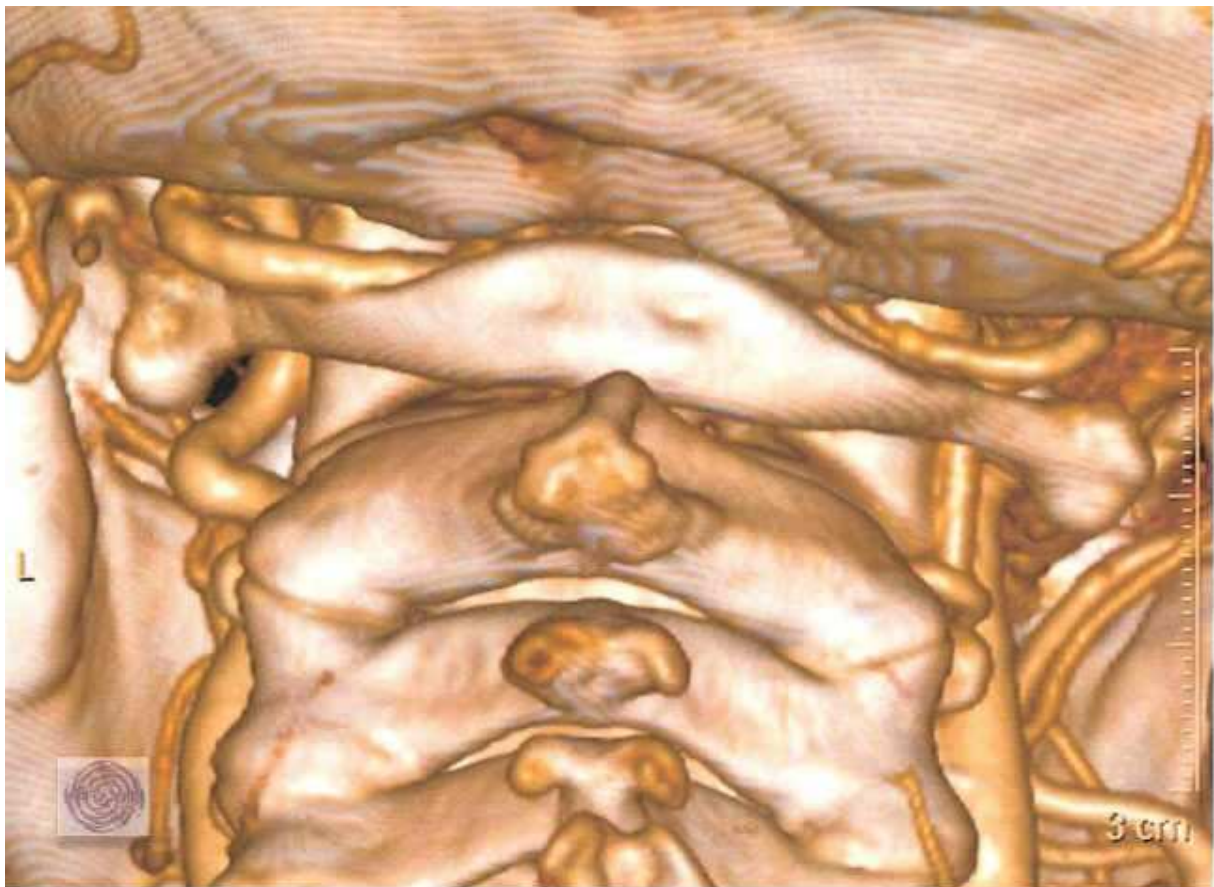
Položaj atlasa po tretmaju z AtlasProfilax metodo po René-C. Schümperliju

Sklepne površine glave in atlasa se nahajajo v optimalnem medsebojnem odnosu.

- Rumene puščice: simetrični sklepi glave. Sklepna površina glave in atlas stojita ena nad drugo
- Rumeni trikotniki: vretence je v simetričnem položaju

Preiskovani pacienti med znanstveno raziskavo Dr. Seibla

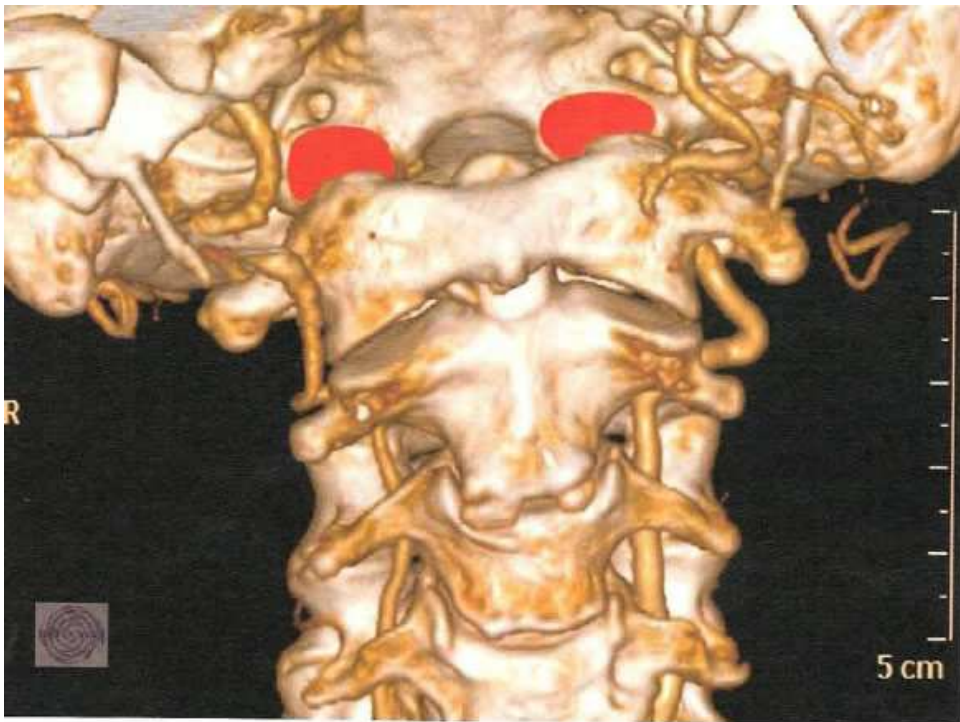- 2005 do 2009
- 114 pacientov
- Starost 4 do 82 let
- Povprečna starost 47,8 let
- 59% žensk, 41 % moških



© MRI – Rainer M. M. Seibel - AtlasPROfilax®

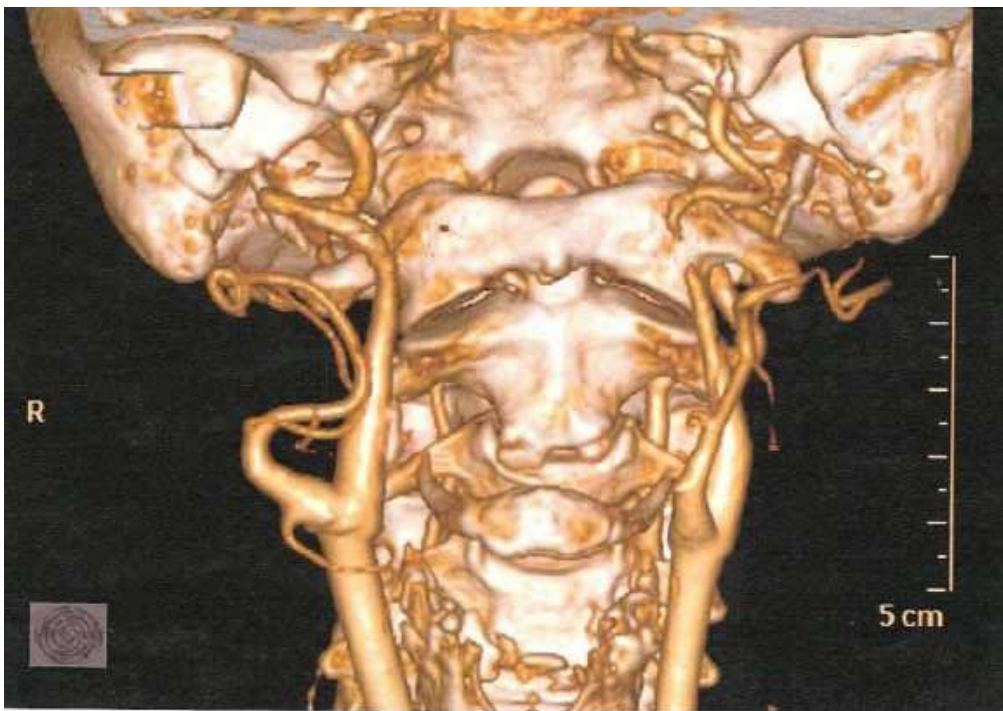Nagnjen atlas v tipičnem luksacijskem položaju

Nadaljnje slike



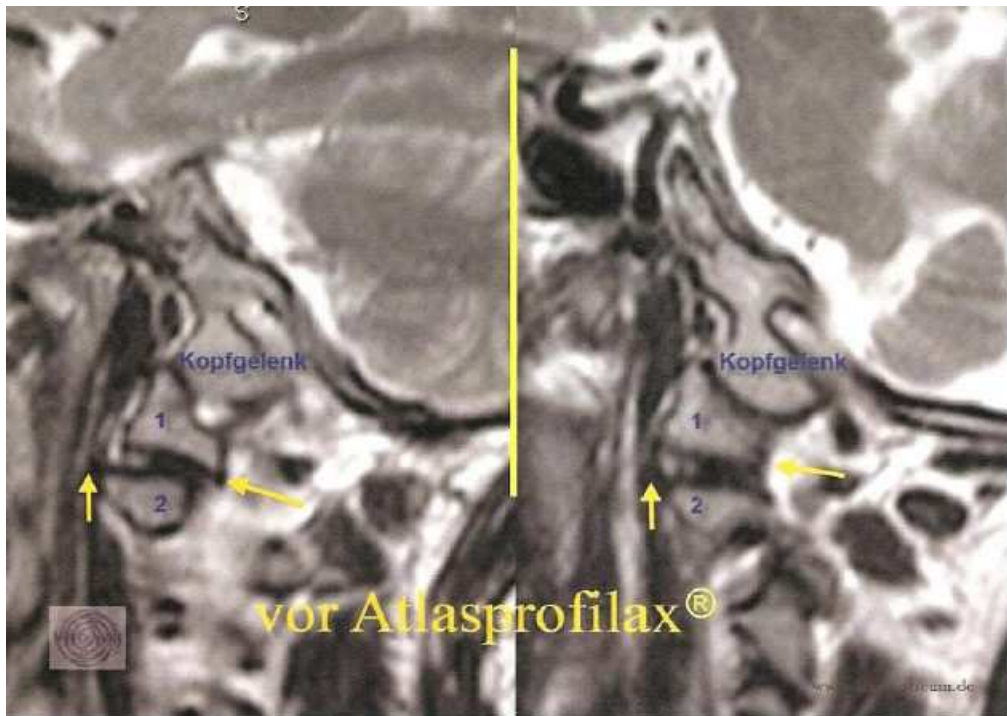
© MRI – Rainer M. M. Seibel - AtlasPROfilax®

Skupne površine glave in atlasa ne ležijo ena nad drugo.



© MRI – Rainer M. M. Seibel - AtlasPROfilax®

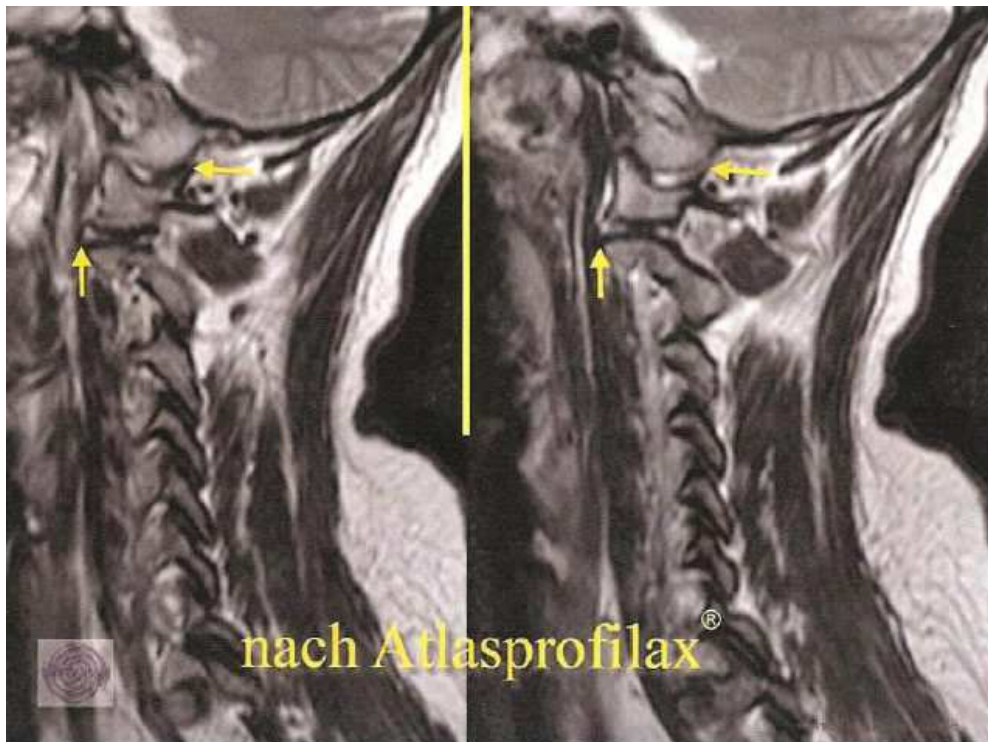
Pred AtlasProfilax®



© MRI – Rainer M. M. Seibel - AtlasPROfilax®

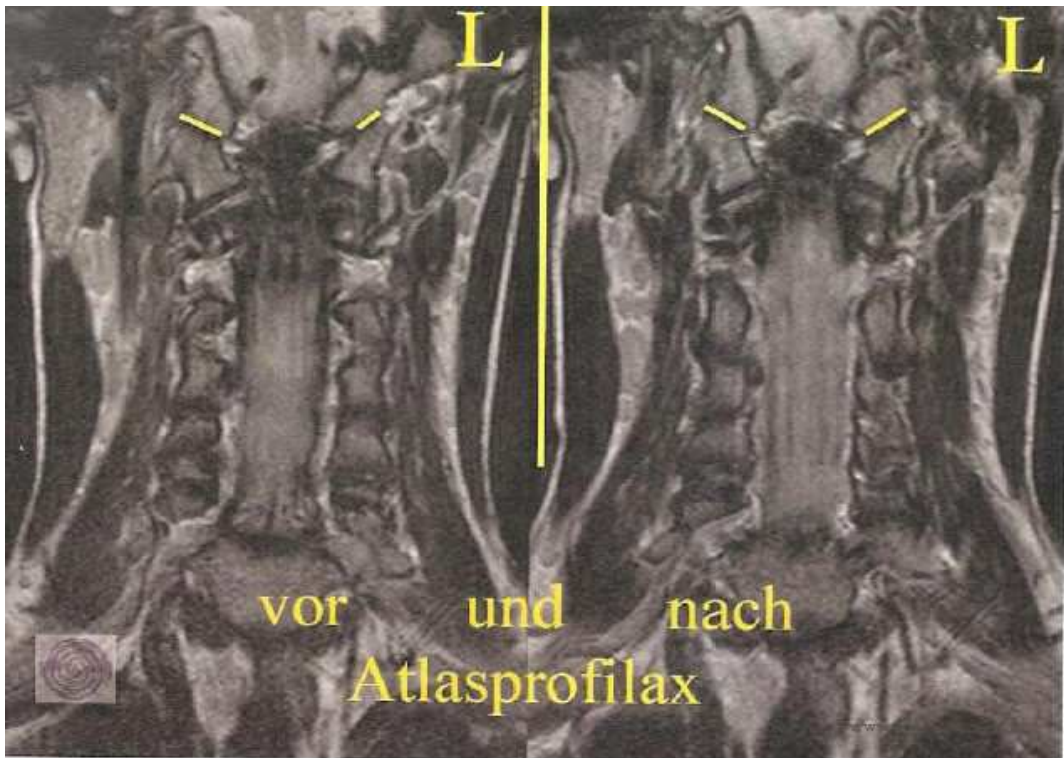
1 Atlas, 2 Aksis pod sklepom glave, pred AtlasProfilax®

Po AtlasProfilax®

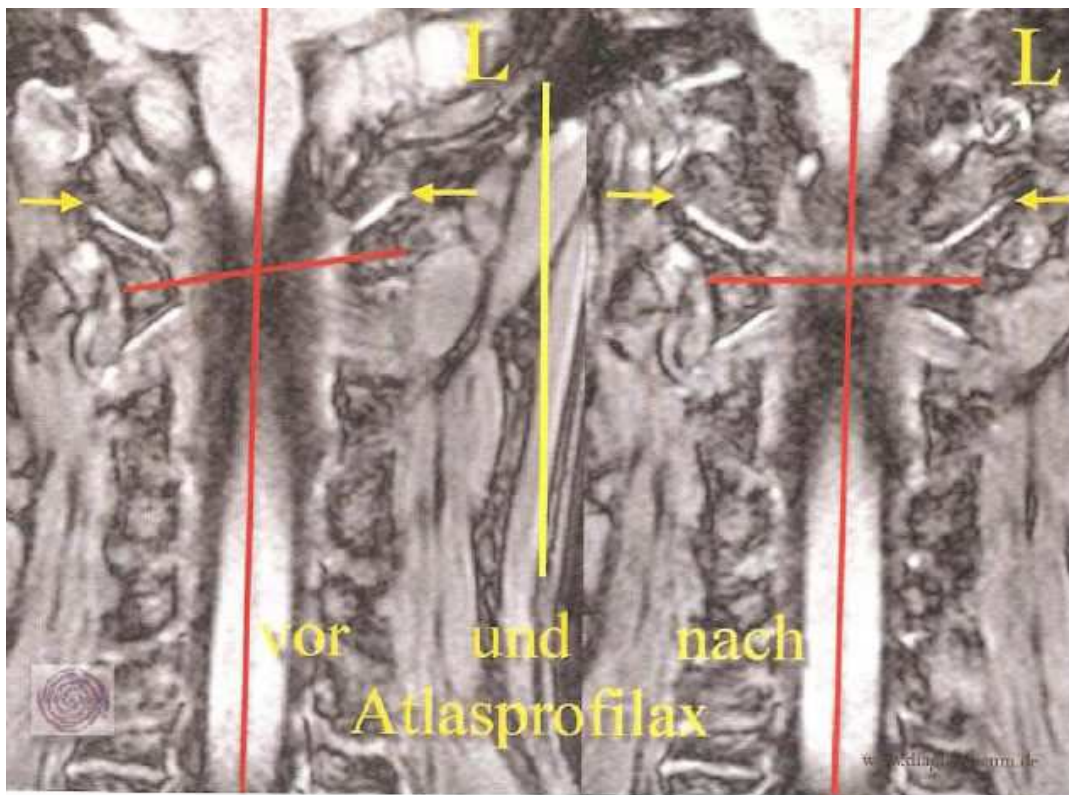


© MRI – Rainer M. M. Seibel - AtlasPROfilax®

Pred in po Atlasprofilax®



© MRI – Rainer M. M. Seibel - AtlasPROfilax®



© MRI – Rainer M. M. Seibel - AtlasPROfilax®

Življenjepis

Dr. Rainer Maria Michael Seibel

19. april 19 1972	rojen matura – gimnazija Otfried-von-Weißenburg-Gymnasium, Dahn
1972 -1979	Univerza v Saarlandu, Saarbrücken/Hornburg Univerza Johannes Gutenberg (medicina), Mainz
1985	Dr. med. Univerza v Mainzu
1990	Habilitacija, docent, venia legendi radiologija in interventna radiologija, Univerza Witten/Herdecke, Witten
1979 - 1980	Specializacija v radiologiji na kliniki Mutterhaus der Borromäerinnen, Trier
1980	Primarij radioterapije v bolnišnici St. Josefs-Hospital, Wiesbaden
1981	Specializacija v radiologiji na Inštitutu za klinično radiologijo, Univerza v Mainzu
1982	Primarij radiološke klinike Dr. Horst Schmidt Kliniken, Wiesbaden
od marca 1986 od julija 1988	Vodja inštituta v bolnišnici Mülheimer Direktor Inštituta za diagnostično in interventno radiologijo, Medizinische Computerwissenschaften, Univerza Witten/Herdecke, Witten
od oktobra 1990 1991	Direktor Inštituta za radiologijo v Mülheimerju (MRI) Soustanovitelj EFMT – Raziskovalno-razvojnega centra za mikroterapijo v Bochumu
od julija 1994	Vodja klinike za radiologijo in nuklearno medicino, St. Marien Hospital Mülheim
od junija 1993 od oktobra 1993	Svetovalec Ministrstva za obrambo v ZDA, za Telemedizin Svetovalec NIH-a (National Institute of Health, ZDA) za interventno radiologijo Svetovalec NCI-a (National Cancer Institute, ZDA) za raka na dojki
od januarja 1997	Svetovalec Ministrstva za zdravje v ZDA, za Minimally Invasive Therapy
od oktobra 1994 1997	Gostujoči profesor na Medicinski fakulteti Univerze Harvard, Boston Gostujoči profesor na Univerzi Arkansas, Little Rock
1995	Sozaložnik »Medizin im Bild«
1996	Sozaložnik »Medic Online«

1997 Glavni urednik »Medizin im Bild«

Znanstvene publikacije in delovanja

Dr. Rainer Maria Michael Seibel

- 1989** Avtor knjige »Interventionelle Computer Tomograophie«
1990 Avtor knjige »International Computed Tomography«
- 1997** Častni član Evropskega društva za endoskopsko kirurgijo
1998 Študija OP 2000 za NRV
1998 Profesor za radiologijo
- 1997** Predsednik Prvega tehnološkega foruma mednarodne bolnišnične federacije v Hannovru
1998 Predsednik Drugega tehnološkega foruma v Hannovru
1999 Član »Steering Committee, Society for Minimally Invasive Therapy«
- 2000** Predsednik 12. konference Society for Minimally Invasive Therapy
- 1998** Študija OP 2000 za Ministrstvo NRV
2000 Vodja projekta OP za prihodnost NRV
- 2001** Prva ozdravitev dolgoletnega tetraplegika skozi novi postopek terapije
Razvoj prvega računalniškega tomografa
2002 Svetovalec Ministrstva za gospodarstvo v NRV
- 2002** Sprejetje v Acatech – Nemška akademija znanosti in inženirstva
- 2003** Član »International Academy for Information Management«
- 2004** Član delegacije NRV v Združenih arabskih emiratih
- 2005** Svetovalec HH Sheik Hamdan Abu Dhabi, VAE
- 2005** Vodja okrogle mize NRV banke »Netzwerk für Spitzenmedizin«
- 2006** Svetovalec Sveta ruske federacije
- 2008** Član nemške Akademije za tehnične znanosti

Specialna raziskovalna in razvojna področja

Dr. Rainer Maria Michael Seibel

Intervencionalna radiologija, minimalna invazivna terapija, operacije, vodene s sliko

Razvoj instrumentov za intervencionalno radiologijo in minimalno invazivno terapijo

Razvoj CT in MRI operacij in aparatov

Razvoj operacijskih sistemov za prihodnost Tele-Medizin in Tele-Teaching

Razvoj programske opreme za Tele-Learning

Razvoj komponent programske in strojne opreme za digitalno mrežo, novo področje multimedije za študente vseh strok